

# ESTUDIO ULTRASONOGRÁFICO DEL LIGAMENTO DISTAL SESAMOIDEANO OBLICUO, LIGAMENTO SUSPENSOR Y TENDÓN FLEXOR DIGITAL SUPERFICIAL ASOCIADO A PERIOSTITIS DEL TERCER METACARPIANO EN EQUINOS FINA SANGRE DE CARRERA

Pfeiffer P., Carrillo R., Díaz P., Schmitz H., Vargas M. y Marchant M.. 2007. Facultad de Ciencias Silvoagropecuarias, Escuela de Medicina Veterinaria, Universidad Mayor, Santiago.

[www.produccion-animal.com.ar](http://www.produccion-animal.com.ar)

Volver a: [Producción equina en general](#)

## RESUMEN

La integridad de los componentes del aparato suspensor del equino ayudan a prevenir la hiperextensión de la articulación metacarpofalangiana y limitar la curvatura del tercer metacarpiano. Este trabajo investiga la asociación entre los daños de algunos de los componentes del aparato suspensor y la periostitis de la cara dorsal del tercer metacarpiano, cómo así también si existen diferencias entre sexos y el peso del animal.

Palabras Clave: inflamación periostio, salto, polo, fatiga, desmitis, flexor digital superficial.

## INTRODUCCIÓN

Sesamoideos proximales, Tendón Flexor Digital Superficial (TFDS), Ligamento Suspensor (LS) y Ligamento Distal Sesamoideo Oblicuo (LDSO) constituyen el aparato suspensor del equino (Gibson y Steel, 2002). Estos tres últimos, juegan un importante rol en prevenir la hiperextensión de la articulación metacarpofalángica y limitar la curvatura del tercer metacarpiano cuando las fuerzas compresivas actúan sobre su corteza dorsal (Denoix, 1994), de este modo evitar un traumatismo frecuente en la estructura ósea mencionada. Entonces, no es errado pensar que cualquier lesión que los comprometa predisponga a la hiperextensión de la articulación involucrada, produciéndose un movimiento anormal del Tercer Metacarpiano y un traumatismo constante sobre ésta estructura ósea, dejándola expuesta a una continua remodelación. Basándose en ésta importancia funcional, se planteo que las lesiones del TFDS, LS y LDSO predisponen a la periostitis de la cara dorsal del Tercer Metacarpiano, y se estimó de interés realizar un estudio ultrasonográfico de éstas estructuras con el principal objetivo de determinar la existencia de asociación entre su daño y la patología ósea señalada, además de determinar si existen diferencias entre sexos, y si existe relación entre el peso de los individuos y la periostitis.

Fig. 1. Esquema de Aparato Suspensor (Gibson y Steel, 2002. Stashak, 2002)

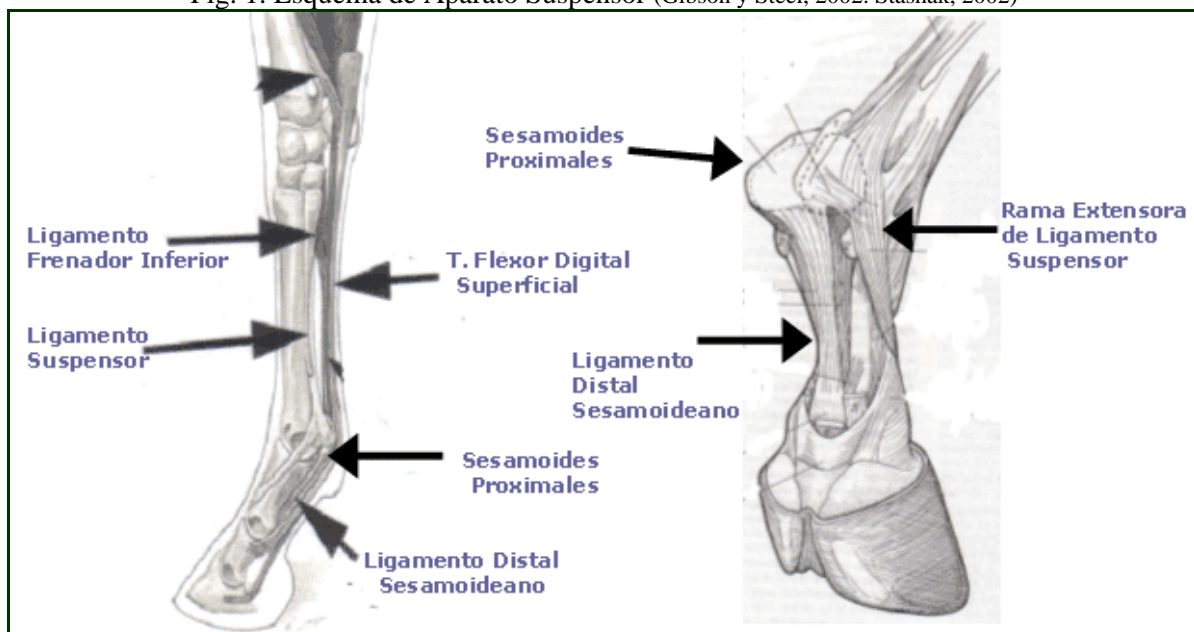
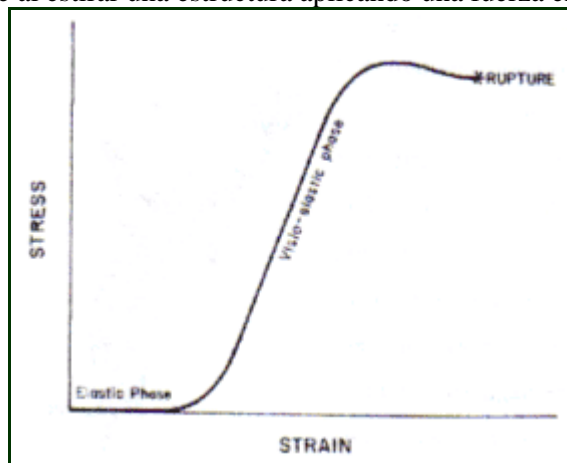


Fig. 2. Diagrama de la característica elástica de los tendones al ser sometidos a tensión uniaxial (estado que se produce al estirar una estructura aplicando una fuerza en uno de sus extremos).



Al inicio el tendón responde en forma laxa, fase elástica. Luego pasa a la fase visco – elástica, donde comienza a perder la laxitud. Finalmente, cuando la elongación es mayor a un 8%, se produce la ruptura. (Stashak, 2002)

### MATERIALES Y MÉTODOS

En el Club Hípico de Santiago de Chile entre los meses de Febrero y Julio de 2003, se seleccionaron 38 equinos Fina Sangre de Carrera entre de 2 y 3 años de edad que hubiesen competido sólo una vez. Del total de individuos, 18 eran machos y el resto hembras, de los cuales 9 y 10 respectivamente cursaban con periostitis del tercer metacarpiano (diagnosticada clínicamente), el resto de individuos no presentaba la patología ósea. A todos los equinos se les realizó en ambas extremidades un examen ultrasonográfico de la región palmar del Tercer Metacarpiano, según el modelo de Genovese y Reimer (1998), la zona 6 fue dividida en lateral y medial para observar mejor las ramas del LS. Además, se les realizó ecografías de dos zonas (P1, P2) de la porción palmar de la región falángica de acuerdo con la representación normal de la anatomía ultrasonográfica de Smith y Webbon (1994). Para estimar la asociación entre la variable dependiente (periostitis) y las variables independientes (lesión ligamentosa y/o tendínea, extremidad afectada y sexo), se procesaron los datos mediante la prueba multivariada de regresión logística múltiple para datos categóricos con distribución binomial para cada una de las zonas ecográficas en estudio. El nivel de significación utilizado fue de  $\alpha = 0.01$ . La variable independiente peso se comparó entre los individuos con y sin periostitis sin considerar sexo, mediante la prueba de t student; al incluir el sexo, se realizó un análisis de varianza de clasificación simple y se aplicó la prueba de comparación múltiple de medias de Duncan.

Fig. 3. Zona P1 – P2. Representación normal de la anatomía ultrasonográfica de Smith y Webbon (1994)

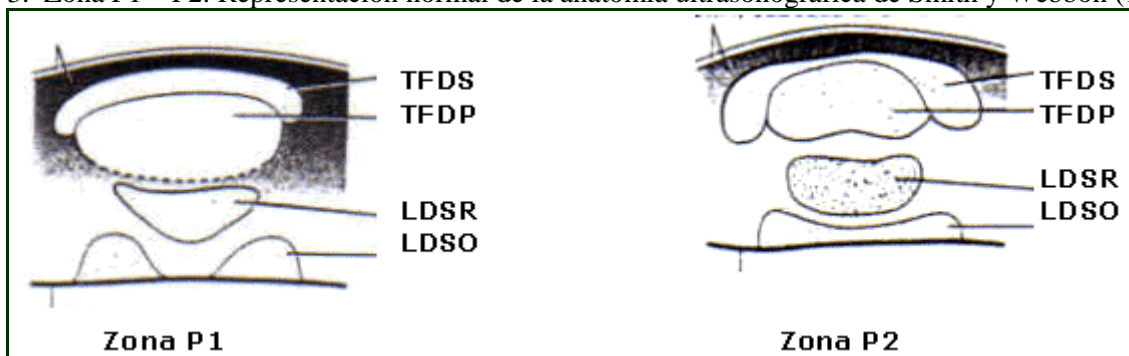
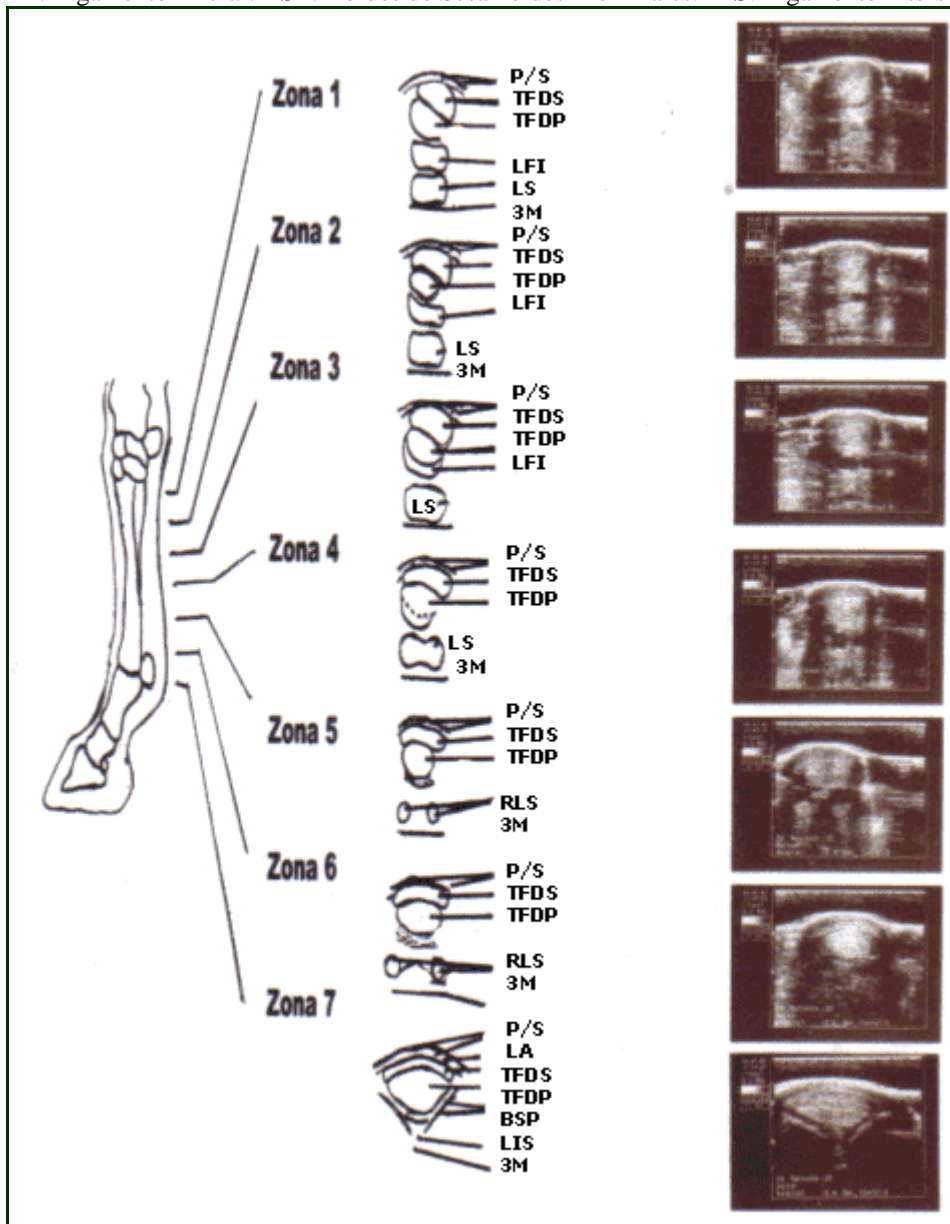


Fig. 3. Modelo de clasificación de imágenes ultrasonográficas de Genovese y Reimer (1998).

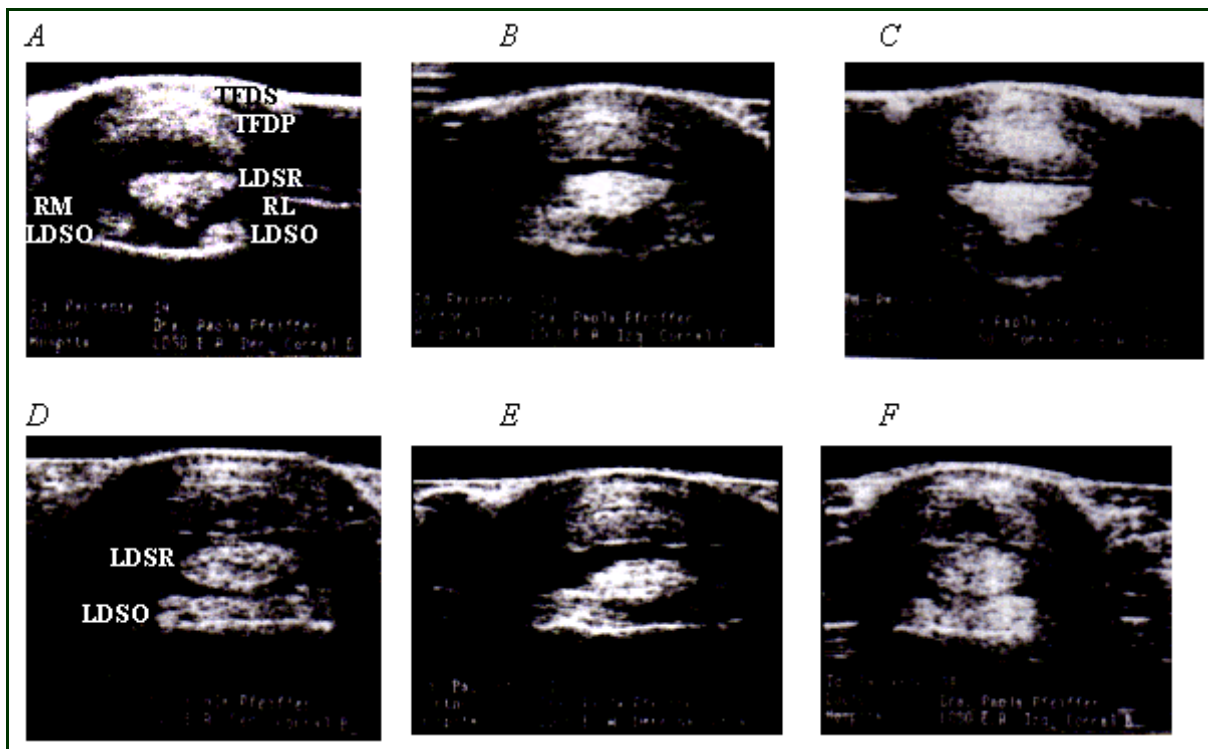
**P/S:** Piel y Subcutáneo. **TFDS:** Tendón Flexor Digital Superficial. **TFDP:** Tendón Flexor Digital Profundo. **LFI:** Ligamento Frenador Inferior. **LS:** Ligamento Suspensor. **3M:** Tercer Metacarpiano. **RLS:** Ramas de Ligamento Suspensor. **LA:** Ligamento Anular. **BSP:** Bordes de Sesamoides Proximales. **LIS:** Ligamento Intersesamoideo.



## RESULTADOS

Se observó que casi la totalidad de individuos presentó lesión en alguna de las estructuras estudiadas, y en al menos 3 de las zonas evaluadas, sin considerar la magnitud de ésta.

El análisis de los resultados mediante las distintas pruebas arrojó que ninguna de las variables independientes están asociadas significativamente a la periostitis clínica del borde anterior del Tercer Metacarpiano ( $p > 0.01$ ). En relación al peso, analizado independientemente y en forma conjunta con la variable sexo, resultó no tener asociación con la patología ósea ( $p > 0.05$ ). Esta última situación podría deberse a que los pesos de los individuos en estudio no presentaban diferencias desde el punto de vista estadístico. Los resultados obtenidos evidenciaron que el 97% de los equinos en estudio presentaron daño en el TFDS, los cuales coinciden con los obtenidos por Claver (2003), quien afirma que ésta es la estructura que más se lesiona dentro del aparato suspensor. La elevada presentación de daño del LDSO concuerda con lo señalado por Hardy (1997) y Reef (1998), en cuanto a que la desmitis de éste es frecuente en equinos de deporte. En relación al LS se observó mayor afección en la zona anterior a su bifurcación y en sus ramas, resultados que son similares a los expresados por otros investigadores (Wyn Jones, 1999). Por otro lado, al no existir asociación alguna, es importante considerar la forma de diagnosticar la periostitis, debido a que las lesiones iniciales de ésta son pequeñas y con una reacción perióstica mínima, muchas veces imperceptibles al examen clínico (Wyn – Jones, 1992), además la subjetividad propia de éste último, podrían arrojar falsos negativos, por lo tanto, siempre debe evaluarse radiológicamente.

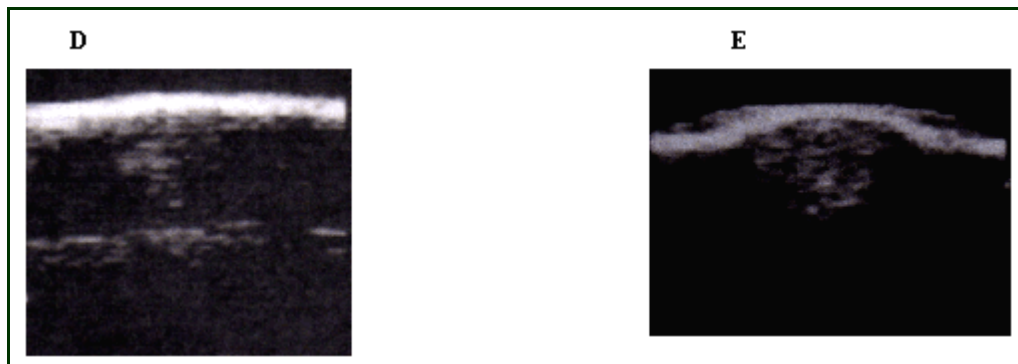
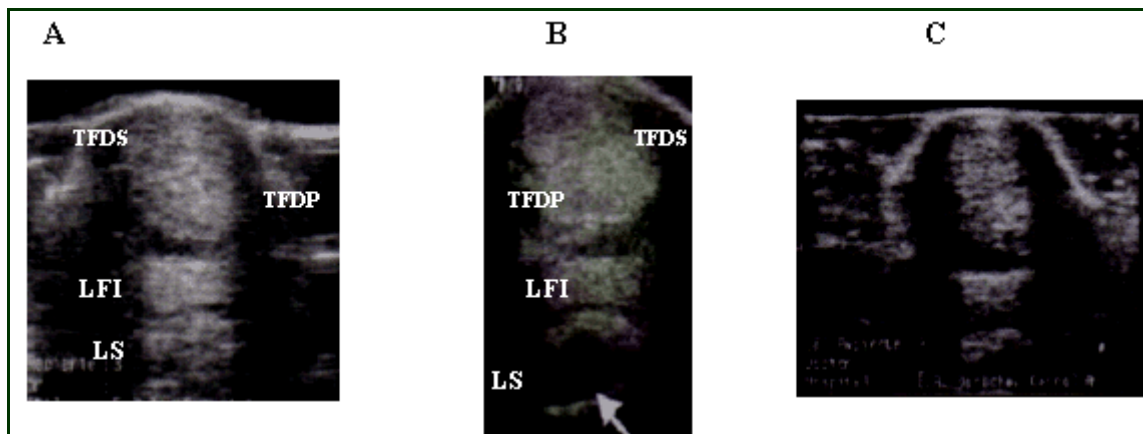


**TFDS:** tendón flexor digital superficial, **TFDP:** tendón flexor digital profundo, **LDSR:** ligamento distal sesamoideo recto, **RMLDSO:** rama medial del ligamento distal sesamoideo oblicuo, **RLLDSO:** rama lateral del ligamento distal sesamoideo oblicuo, **LDSO:** ligamento distal sesamoideo oblicuo.

**A:** ecogenicidad normal de ramas del **LDSO**. **B:** engrosamiento de ramas de **LDSO**, hiperecogenicidad en rama medial.

**C:** hipocogenicidad de ramas de **LDSO**. **D:** ecogenicidad normal de **LDSO**. **E:** ruptura de **LDSO**.

**F:** hiperecogenicidad de **LDSO**.



**TFDS:** tendón flexor digital superficial, **TFDP:** tendón flexor digital profundo, **LFI:** ligamento frenador inferior, **LS:** ligamento suspensor. **A:** apariencia normal del **LS**. **B:** lesión tipo core en **LS**. **C:** hipocogenicidad de **LS**.

**D:** hipocogenicidad de rama de **LS**. **E:** hipocogenicidad de rama de **LS**.

## CONCLUSIONES

Con las variables analizadas no es posible establecer asociación entre las lesiones del TFDS, LS, LDSO y la periostitis del borde anterior del Tercer Metacarpiano. Por otro lado, la ausencia de diferencias significativas en el daño ligamentoso y tendíneo entre ambas extremidades, permite concluir que el sentido en el cual se realiza el esfuerzo no es un factor determinante en la presentación de lesiones en las estructuras en estudio. En relación al sexo, la proporción del daño es similar entre macho y hembras, lo que permite inferir que esta variable no es un factor predisponente para las lesiones de las estructuras estudiadas.

De acuerdo a la alta prevalencia de lesiones de las estructuras blandas mencionadas, se concluye que es imperiosa la necesidad de incluir el examen ultrasonográfico como un método de evaluación rutinaria en la práctica de la medicina equina deportiva.

## REFERENCIAS

- CLAVER, 2003. Lesiones Tendinosas, [www.horsevet.com.ar/meddep.htm//meddep](http://www.horsevet.com.ar/meddep.htm//meddep).
- DENOIX, 1994. Funcional anatomy of tendons and ligaments in the distal limbs. Duai International Equine Symposium, 23 – 53.
- GIBSON, STEEL, 2002. Equine Veterinary Education. 4 (1), Australia. HARDY. 1997. Disorders of the proximal sesamoid bones. In: Current Therapy in Equine Medicine 4, (Robinson, N.D.), W.B. Saunders Company. 54, 55.
- REEF. 1998. Equine Diagnostic Ultrasound, (Reef, V.), W.B. Saunders Company. 63, 64, 113, 115, 178.
- SMITH, WEBBON. 1994. Diagnostic imaging in the athletic horse; Musculoskeletal ultrasonography. In: The Athletics horses Principles and Practice of Equine Sports Medicine, (Hodgson and Rose), W.B. Saunders Company. 297-300.
- STASHAK, 2002. Adams' Lameness in Horses. 4o edition. Lippincott Williams and Wilkins, 447 – 597. WYN-JONES. 1992. Enfermedades Ortopédicas de los Equinos, (W. Jones), Editorial Hemisferio Sur S.A., Buenos Aires. 60.

[Volver a: Producción equina en general](#)