

DESÓRDENES BUCALES EQUINOS

C. Martín Ardila*, L. Montoya**. 2009. Rev. Salud Animal, La Habana, 31(3).

*Universidad de Antioquia.

**Universidad Cooperativa de Colombia.

martinardila@gmail.com

www.produccion-animal.com.ar

Volver a: [Producción equina en general](#)

RESUMEN

La enfermedad dental es el principal desorden bucal de los caballos y de gran importancia en la práctica veterinaria equina. La enfermedad bucal equina más común es el desarrollo de sobrecrecimientos dentales agudos causando laceraciones de las mejillas y la lengua durante la masticación, evitando el normal funcionamiento lateral de la mandíbula. Comparado con los molares, los desórdenes de los incisivos son poco comunes y se pueden visualizar fácilmente, aunque sean problemas menores. El impacto de los factores genéticos y ambientales podría conducir al desarrollo anormal de los dientes y contribuir a alteraciones de la erupción. Las patologías del periodonto incluyen inflamación y distrofia neoplásica. Por lo general estas lesiones comienzan especialmente en las áreas interproximales de los dientes, siendo los espacios mandibulares caudales los más afectados. Los tumores odontogénicos más frecuentes son el ameloblastoma, el odontoma ameloblástico y el cementoma. Desafortunadamente, el examen oral realizado por la mayor parte de los veterinarios equinos consiste sólo en separar los labios, observar los incisivos y colocar un dedo en el carrillo para palpar puntas sobre los primeros dientes superiores del carrillo. Este tipo de examen detecta sólo un pequeño porcentaje de las enfermedades, poniendo en riesgo no solo la salud bucal del equino sino la vida del animal. Los tratamientos que se realizan con mayor frecuencia en odontología equina son profilaxis, procedimientos de limado y restauraciones de los dientes. Otras alternativas terapéuticas se realizan con menor asiduidad debido a la complejidad y costo de los procedimientos. Para lograr adecuada prevención es necesario una evaluación detallada, exámenes periódicos de la cavidad oral, en equinos que realicen entrenamiento de actividad hípica, salto, rodeo, polo, enduro y adiestramiento, se recomienda al menos dos tratamientos al año.

Palabras clave: odontología equina; terapia dental equina; desórdenes bucales

INTRODUCCIÓN

Los trastornos dentales son el principal desorden bucal de los caballos y es de gran importancia en la práctica equina veterinaria. Estas patologías constituyen la tercera causa más común de afecciones médicas animales en Norteamérica (1). Además, muchos estudios postmortem en caballos, han mostrado niveles altos de alteraciones dentales no diagnosticadas, desencadenando algún trastorno sistémico que ocasionó la muerte del equino (2). El aumento de la preocupación mundial por la cavidad oral del equino, motivó la creación de instituciones internacionales que actualmente proveen soporte a sus integrantes, permitiendo la implementación de nuevos departamentos de odontología equina en la asociación americana de practicantes equinos (AAEP) y en la asociación internacional de odontólogos equinos (IAED), agremiaciones que van a la vanguardia en esta especialidad. Es así como la evaluación, el diagnóstico y el tratamiento de las enfermedades orales de los caballos requieren la intervención de profesionales idóneos, quienes con el conocimiento científico y académico de su respectiva disciplina y su mutua colaboración, lograrán resultados óptimos para el beneficio del equino. Infortunadamente, la mayoría de médicos veterinarios realizan evaluaciones orales muy superficiales que no permiten detectar la mayoría de lesiones bucales del equino, comprometiendo la vida del animal. La comunidad académica se ha interesado notablemente en la odontología equina, debido a que cualquier patología oral diezma notablemente el desempeño del caballo (3).

El objetivo de este artículo es presentar aspectos anatómicos y fisiopatológicos, dentales y bucales del caballo, que deben tenerse en cuenta para evaluar con minuciosidad la cavidad bucal del equino, con el fin de prevenir y diagnosticar los desórdenes bucales que se presentan frecuentemente, y así valorar los tratamientos que deben realizarse con mayor pertinencia, asiduidad y eficacia.

MORFOLOGÍA, ANATOMÍA Y FISIOLOGÍA DENTAL

Es importante destacar algunos aspectos fundamentales en la morfología y anatomofisiología de los caballos, con el fin de comprender aspectos patológicos que se abarcarán posteriormente. Como cualquier mamífero adulto, los equinos presentan cuatro grupos de dientes conocidos como incisivos, caninos, premolares y molares, pero distribuidos en forma diferente, en la dentición decidua y permanente, cuando se comparan con el ser humano. Es

importante destacar que algunos caballos presentan un diente típico de la especie conocido como diente de lobo (3).

En la dentición decidua, los incisivos centrales, medios y laterales erupcionan en el nacimiento o a los pocos días (4, 5). La erupción de los dientes deciduos y permanentes, se puede emplear para estimar la edad de los caballos de hasta 5 años de edad, con un grado de exactitud confiable (4, 5). La dentición decidua contiene 6 incisivos superiores, 6 molares superiores, 6 incisivos inferiores y 6 molares inferiores (7).

En los permanentes la fórmula dental está constituida por 36 o 44 dientes, de acuerdo con la presencia y el número de caninos o premolares (dientes de lobo) (4, 5). A diferencia de la nomenclatura dental humana, la equina regida por el Sistema Triadan Modificado (7), usa 3 dígitos para identificar cada diente, abarcando desde el 101, que corresponde al incisivo central derecho, hasta el 411, que identifica el tercer molar inferior derecho.

La edad de los caballos tradicional y erróneamente se ha determinado por el desgaste de los incisivos (8). Después de algunos estudios críticos revisados por Muylle (9), los clínicos son más precavidos para calcular la edad de los equinos, particularmente en los maduros. Los caballos muestran una característica morfológica conocida como infundíbulo, presente en todos los incisivos, y señalada también como copa incisal. Esta estructura en embudo tiene forma ovalada y una profundidad aproximada de 10 mm durante la erupción inicial (10).

Las variaciones en el aspecto de los incisivos también se deben a diferencias entre razas, aspectos individuales, alimenticios, ambientales, tiempos de erupción, índices de mineralización, profundidad del infundíbulo adamantino, cantidad de cemento infundibular y presencia de ciertas conductas estereotipadas como morder el pesebre y "aspirar el viento" (7).

Los dientes caninos deciduos son estructuras vestigiales en forma de espiga de 0,5 a 1 cm de longitud que no erupcionan. Son dientes simples (no contienen cemento coronal ni pliegues de esmalte) cónicos y tienen una curva orientada en dirección caudal (3, 6,11,12,13).

PATOLOGÍAS

Puntas de Esmalte:

La enfermedad bucal equina más común es el desarrollo de sobrecrecimientos dentales agudos, denominados "puntas de esmalte", sin embargo, cuando son muy grandes, también pueden incluir tejidos como el cemento y la dentina (3). Estas anomalías se desarrollan sobre los bordes laterales (bucales) de los maxilares y mediales (linguales) de la mandíbula, causando laceraciones de mejillas y lengua durante la masticación (3), evitando el normal funcionamiento lateral de la mandíbula. Debido al dolor que esta lesión puede generar, algunos caballos pueden masticar muy levemente ocasionándole problemas alimenticios. Además, los equinos con dolores bucales unilaterales pueden utilizar un solo lado de la boca para masticar, posicionando la cabeza anormalmente, generando insuficiente digestión alimenticia (3, 14, 15). Un dolor dental crónico de larga data que produce una masticación unilateral, puede inducir un patrón de desgaste dental de los incisivos, desarrollando una superficie oclusal diagonal (3).

Comparado con los molares, los desórdenes de los incisivos son poco comunes (6, 11) y se pueden visualizar fácilmente. Algunos caballos tienen algún grado de sobremordida horizontal (overjet) producido por un crecimiento mayor del maxilar superior (3, 6). En algunos casos, esta sobremordida puede ser tan excesiva que los incisivos superiores pueden crecer hasta por debajo de la superficie incisal de los inferiores, produciendo un atrapamiento mecánico que puede restringir el crecimiento mandibular, y exagerar aún más la disparidad entre ambos maxilares, adicionando una apariencia estética indeseable (3). Por el contrario, el prognatismo es muy raro en los caballos (3, 16).

Anomalías del desarrollo: el impacto de los factores genéticos y ambientales podría conducir al desarrollo anormal de los dientes y contribuir a alteraciones de la erupción (11). La hipoplasia del cemento se observa en todos los incisivos y dientes maxilares del carrillo. No es patológica en los incisivos, pero puede predisponer al desarrollo de enfermedad pulpar en algunos dientes del carrillo. La ausencia de un diente suele ser el resultado o la secuela de la enfermedad periodontal o dental. Sin embargo, en algunos casos pudo haber ocurrido una anomalía del desarrollo que impidió la formación de un brote dentario (11). Cuando falta un solo diente habrá movimiento de los dientes vecinos, conduciendo a un acortamiento de la longitud mesial-distal de la arcada, más que a una brecha en la dentición. Este acortamiento causará oclusión anormal y cambios del desgaste en los dientes (11). Se reconoce que los caninos están ausentes en las hembras y que los dientes 305 y 405 (dientes de lobo mandibulares) rara vez están presentes. Este tipo de oligodoncia es normal en los caballos (11).

La polidondia o dientes supernumerarios puede deberse a la escisión de brotes dentarios en desarrollo, ocasionados por traumatismo (como fracturas), avulsiones dentarias o anomalías del desarrollo, produciendo gérmenes dentarios supernumerarios originados en la lámina dental (11, 17).

La ausencia de formación del esmalte participa en numerosos tumores dentales (18). Esta carencia parcial de formación o hipoplasia del esmalte, puede ser idiopática u originada por el efecto de fármacos teratogénicos (7). Al parecer, en algunos defectos dentales no sólo está ausente el esmalte, sino que también existe un defecto del

cemento coronal. Las anomalías de la erupción pueden tener lugar en cualquiera de sus estadios y pueden deberse a causas traumáticas, genéticas, virales o teratogénicas (7).

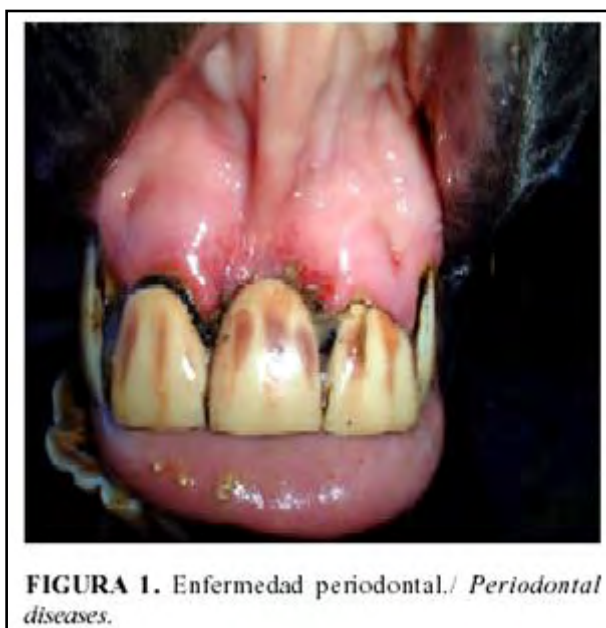El *Campylorrhinus lateralls* (nariz torcida) es una deformidad congénita mayor del desarrollo y unilateral en la región anterior de la cara (11).

Anomalías del desgaste:

La descripción de las irregularidades de la superficie oclusal que se desarrolla en los dientes equinos, como secuela de las anomalías del desgaste, emplea una gama de términos descriptivos y de la arquitectura. Es claro que toda irregularidad progresará mientras los dientes continúan erupcionando. Las irregularidades de los dientes incisivos determinan cambios del "plano de mordida" (19). En un estudio de morfología de los dientes del carrillo mandibulares equinos relacionado con la edad (20), se demostró que a pesar de la pérdida constante de corona erupcionada, durante el primer año posterior a la erupción y como consecuencia del desgaste masticatorio, la longitud del diente exhibe un incremento general, sin embargo, uno o dos años después, no se observan cambios. Esta discrepancia aparente, se debe al índice de incremento de la longitud de la raíz, durante los dos primeros años luego de la erupción del diente, excediendo el índice de pérdida de corona erupcionada (12).

Enfermedad Periodontal:

Las patologías del periodonto se pueden agrupar grosso modo en dos categorías que incluyen inflamación (gingivitis y periodontitis) y distrofia neoplásica (gingivosis, periodontosis) (Figura 1). Por lo general, estas lesiones comienzan específicamente en áreas interproximales de los dientes y espacios mandibulares caudales (19, 21, 22). En los caballos, durante la erupción de los dientes permanentes, ocurre una inflamación del ligamento periodontal y de la encía, reconocida por inflamación y enrojecimiento de la encía alrededor del diente. Debido a la prolongada erupción y al continuo desarrollo de las nuevas fibras periodontales, la enfermedad periodontal no es irreversible en el equino, al contrario de lo que ocurre en el ser humano. En los caballos, los mayores desórdenes periodontales son secundarios a sobrecrecimientos dentales y a maloclusiones, por consiguiente, la corrección de estos problemas primarios pueden resolver la afección periodontal, al menos que se encuentre en estados muy avanzados (3). Debido a la combinación de diastemas relacionados con la edad y a anomalías de desgaste dental, muchos caballos viejos sufren de enfermedad periodontal (1, 23, 24).



Caries Dental:

La caries (disolución de los tejidos calcificados dentales) del caballo se produce bajo numerosas circunstancias. En algunos ambientes, y bajo ciertos programas de alimentación, los productos cariogénicos se adhieren a las coronas dentales. La utilización de alimentos dulces, el elevado contenido de azúcar de la melaza o los derivados de las plantas procesadoras de papa, producen una dieta cariogénica. Esto erosiona la superficie, en especial las labiales de los dientes incisivos, como consecuencia directa de la fermentación bacteriana y la producción de ácido dentro de la placa dental adherida (25).

La complejidad de la fermentación bacteriana patológica, dentro de las estructuras periodontales de los caballos con enfermedad periodontal, podrían causar caries dentales. Esto conduce al concepto de cuatro formas de caries dentales en el caballo: caries del cemento desde la superficie oclusal, caries del cemento periférico,

caries del cemento radicular originadas desde una periodontitis purulenta, y caries desde una cavidad pulpar abierta (25). Adicionalmente, las afecciones que interfieren con la acción "limpiadora" normal de las fuerzas friccionales del ciclo masticatorio, crean ciertas condiciones en la superficie dental, que predispone a la desmineralización cariosa (25).

Enfermedad Pulpar:

A medida que el caballo envejece, se reconocen numerosos cambios dentro de la cámara pulpar: reducción de los componentes celulares, tendencia a la esclerosis dentinal, y reducción del número y calidad de vasos sanguíneos y nervios. Sin embargo, el cambio más importante es la reducción del tamaño y el volumen de la cámara pulpar, como consecuencia del depósito de dentina secundaria, y en algunos casos, reparadora. La pulpitis equina se puede deber a numerosos factores. Los traumatismos de la boca y los dientes pueden producir fracturas dentales manifiestas y encubiertas, que a su vez generan lisis periodontal y patología periapical. La corona dental se fractura y los procedimientos dentales, como el corte de los dientes con crecimiento excesivo, también pueden penetrar las cámaras pulpares (Figura 2). En condiciones normales de contacto oclusal y desgaste, las cámaras pulpares equinas no sobrepasan la línea gingival (26,27,28).

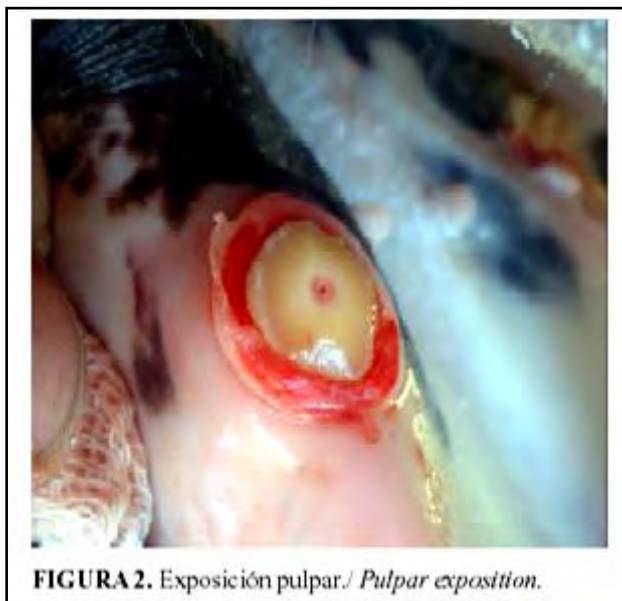


FIGURA 2. Exposición pulpar. Pulpar exposition.

Tumores:

La neoplasia oral puede comprometer los tejidos dentales (tumores odontogénicos), óseos (tumores osteogénicos) y blandos (12, 18). Los tumores odontogénicos más frecuentes abarcan ameloblastomas, odontomas ameloblásticos y cementomas. Los osteogénicos más usuales son osteosarcoma, carcinoma óseo y osteoma. Los tumores originados en los tejidos blandos incluyen fibroma osificante juvenil equino y carcinoma melánico, entre otros (12, 18).

EXAMEN BUCAL

El examen bucal y dental regular, que forma parte de un examen físico completo, no es suficiente para detectar la mayor parte de los problemas orales o dentales, como lo demuestra la incidencia elevada de enfermedad y la baja tasa de diagnóstico clínico de enfermedad dental (29). Los signos clínicos de enfermedad dental, en general, son inespecíficos y se manifiestan en otros sistemas corporales. Desafortunadamente, el examen oral realizado por la mayor parte de los veterinarios equinos, consiste sólo en separar los labios, observar los incisivos y colocar un dedo en el carrillo, para palpar puntas sobre los primeros dientes superiores del carrillo. Este tipo de examen detecta sólo un pequeño porcentaje de las enfermedades (30,31,32,33,34). Por lo anterior, es fundamental una evaluación minuciosa de cada una de las estructuras anatómicas que componen la cavidad bucal del equino.

El equipo utilizado para realizar un examen correcto del aparato masticatorio equino es mínimo; sin embargo, para realizar una evaluación completa, son necesarios ciertos instrumentos. Estos elementos incluyen brida y correa, cabestrillo dental con marco metálico, espéculo bucal, fuente de luz apropiada, retractor de carrillo y espejo intraoral (30,34). Si los hallazgos del examen dental inicial revelan signos de enfermedad dental, se pueden emplear otras alternativas diagnósticas para establecer un diagnóstico más definitivo. Se puede realizar un examen oral más completo con el caballo sedado y con restricción de los movimientos, o anestesiado, y en caso de ser

necesario, complementar la evaluación con exámenes endoscópicos, radiografías de cráneo y tomografía axial computarizada (30-34).

Los problemas de conducta, se atribuyen por lo general y tal vez en forma injustificada, a problemas dentales que ostensiblemente causan dolor o molestias. Estas alteraciones se han atribuido a presencia de dientes de lobo, erupción de incisivos y molares permanentes, bordes afilados de esmalte sobre el margen bucal de los dientes superiores del carrillo y al borde lingual de los inferiores (3, 6, 11-13).

TRATAMIENTO

Los tratamientos que se realizan con mayor frecuencia en odontología equina incluyen profilaxis, procedimientos de limado, y restauraciones de dientes y molares. Sin embargo, existen otras posibilidades terapéuticas efectuadas con menor frecuencia por su complejidad y costo, pero también merecen atención.

Profilaxis:

En todos los aspectos de la medicina y la cirugía equina, el concepto de profilaxis (implementación de prácticas para prevenir el desarrollo de enfermedad grave), es fundamental para cualquier programa de mantenimiento de la salud. Una parte muy importante del programa de atención médica equina abarca profilaxis dental, examen de la cavidad oral y utilización de procedimientos correctivos, con el fin de detener un proceso patológico que podría llegar a comprometer sistémicamente al animal. Un ejemplo de esta conducta es la eliminación de depósitos abundantes de cálculos dentales y de bordes afilados, que podrían inducir trastornos en la masticación y enfermedad periodontal (35).

Procedimientos de Limado:

El limado (raspado o pulido de las coronas) es el procedimiento dental más frecuente en odontología equina. Se realiza especialmente con el fin de eliminar las puntas de esmalte afiladas de los bordes bucales de los dientes maxilares del carrillo y del borde lingual de los dientes mandibulares del carrillo. El procedimiento de limado tiene el objetivo de redondear las superficies vestibulares de los segundos premolares (106, 206, 306, 406), eliminar ganchos pequeños, rampas, picos e irregularidades de la arcada, además de restaurar el ángulo normal de 10 a 15 grados de las superficies oclusales de los dientes del carrillo. Es preciso trabajar con precaución para no nivelar las superficies oclusales de las arcadas de lado a lado (3, 36, 37).

Restauración de dientes y molares:

Las lesiones cariosas que se presentan en las superficies dentales del equino pueden ser obturadas con resinas de fotocurado (Figura 3), o también con amalgama dental. En términos generales se siguen los mismos protocolos utilizados para los seres humanos, con la diferencia notable en la cantidad de materiales empleados (38).

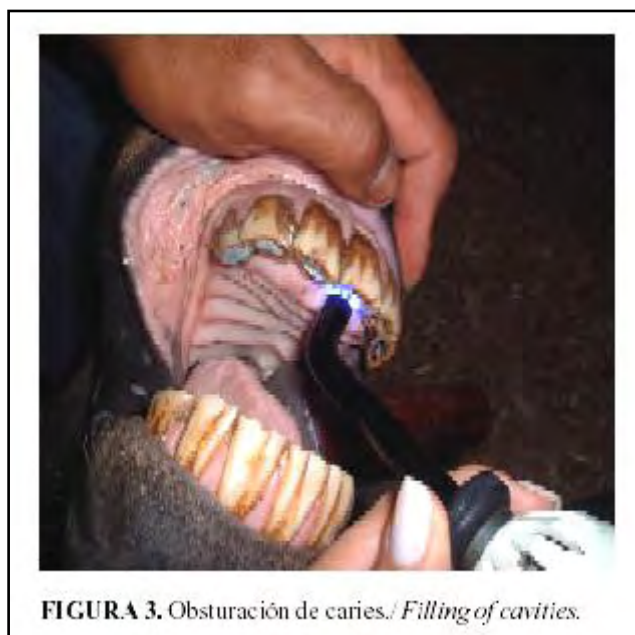

FIGURA 3. Obturación de caries./ *Filling of cavities.*

Ortodoncia:

Los principios ortodóncicos del movimiento dental, se aplican a caballos adultos que desarrollan patrones anormales de desgaste, sobre las coronas dentales expuestas. Estos patrones ejercen tensiones sobre los dientes,

determinando su movimiento. Sin embargo, la aplicación de ortodoncia en el equino puede afectar su masticación y salud oral. Adicionalmente, la utilización de alambre de ortodoncia, muelles, resortes, barras en arco, bandas, brackets y bandas elásticas, tiene limitada utilidad en la corrección de los problemas comunes de maloclusión equina. Por los argumentos anteriores, se utilizan con mayor frecuencia los procedimientos de limado dental y corrección oclusal de la corona, debido a que son formas más prácticas de corrección ortodóncica empleadas para reducir las fuerzas anormales que actúan sobre los dientes y así mejorar la oclusión (39).

Por otra parte, la extracción de dientes deciduos en un intento por guiar la erupción de los dientes permanentes hacia una oclusión favorable, se conoce como ortodoncia interceptiva. Es necesario contar con conocimientos completos acerca del crecimiento y desarrollo de las estructuras óseas y dentales, para planificar la extracción de un diente deciduo y evitar complicaciones al intentar guiar los dientes hacia la oclusión correcta. Algunos problemas que involucran trastornos óseos dentales también pueden ser resueltos por medio de ortopedia maxilar (39). Sin embargo, la falta de conocimiento en el manejo de todas estas técnicas puede conducir a resultados desastrosos, por tal razón, son tratamientos que solo deben ser manejados por clínicos y académicos con gran experticia.

Exodoncia:

Existe una gama amplia de indicaciones para la extracción dental y la mayoría depende del diente de la arcada que está causando problemas. Algunas indicaciones comunes para la extracción de un diente se asocian con las siguientes afecciones: dientes deciduos retenidos, ortodoncia interceptiva, enfermedad periodontal grave, dientes muy móviles, dientes supernumerarios, dientes impactados, enfermedad pulpar con osteomielitis Secundaria, evaluación quirúrgica de fracturas orales, enfermedad o lesión grave de la corona o la raíz del diente, maloclusiones, traumatismo oclusal, neoplasia, molestias con el freno, enfermedad sinusal secundaria a enfermedad dental (27,40,41,42,43,44). En algunos casos los dientes perdidos pueden ser restaurados con prótesis fija, aunque es un procedimiento muy dispendioso y costoso, que consume grandes períodos de tiempo y de sedación, comprometiendo eventualmente la salud del caballo. Adicionalmente, se requieren técnicas de laboratorio dental complejas que demandan personal y equipo especializado. De esta forma, es fundamental valorar críticamente la necesidad de una exodoncia y agotar otras posibilidades terapéuticas antes de realizarlas.

Endodoncia:

Cuando la corona se fractura y se expone la pulpa, el paquete vasculonervioso pulpar debe recubrirse o eliminarse, mediante un procedimiento dental conocido como pulpotomía. Se han empleado numerosos materiales para el recubrimiento pulpar como una alternativa al hidróxido de calcio, que es el material más utilizado. Estos suplementos incluyen la utilización de enzimas, antisépticos, antibióticos y antiinflamatorios (26,27,28,45). La extensión y la duración de la exposición pulpar deben evaluarse y documentarse. Si es necesario, los fragmentos de la corona del diente lesionado deben prepararse y extraerse. De acuerdo con la ubicación del diente, esto puede realizarse bajo sedación y bloqueos nerviosos periféricos, sin embargo, en algunos casos la anestesia general facilita el procedimiento. Es importante eliminar el tejido pulpar lesionado, pues de lo contrario producirá molestias y patología posteriores. La utilización de una lupa operatoria (para la magnificación) y un excavador en cuchara permite al clínico realizar un corte hasta la pulpa vital. Toda hemorragia se debe controlar antes de aplicar el material de recubrimiento pulpar. La hemorragia se controla mediante lavados con una mezcla de epinefrina y solución salina y aplicando un tapón compresivo. La utilización de vacío y secado mediante aire, logra las condiciones ideales en el sitio operatorio. El hidróxido de calcio se mezcla siguiendo las instrucciones del fabricante, y una vez el material ha fraguado, se debe modificar el contacto oclusal del diente tratado con el fin de evitar la oclusión durante tres meses o un período más prolongado (26-28, 45). Esto requiere de un seguimiento clínico minucioso que en algunos casos es difícil de conseguir.

Un precursor importante del tratamiento endodóntico es el procedimiento de apexificación, terapia realizada con el fin de promover cierre radicular. El objetivo de la obturación del conducto radicular, es eliminar todas las vías de filtración, desde la cavidad oral o los tejidos perirradiculares, hacia el sistema del canal radicular, para de esta forma sellar dentro del sistema, todos los irritantes que no se pudieron extraer por completo, durante los procedimientos de limpieza y modelado del canal radicular (46). El tratamiento de los conductos radiculares en un equino, también es un tratamiento complejo que requiere gran habilidad y consumo de material.

Osteosíntesis de Fracturas:

Siempre se debe evaluar la salud general y el estado cardiovascular en caballos con fracturas que impiden o dificultan la ingestión de alimentos o líquidos. Es posible retrasar la fijación de las fracturas mandibulares, ya que esto no afecta en gran medida la consolidación y permite la administración de líquidos para estabilizar al paciente.

Los caballos con fracturas deben recibir antimicrobianos, antiinflamatorios no esteroideos y profilaxis antitetánica. La penicilina es adecuada para la mayor parte de las fracturas. Los antimicrobianos de espectro más

amplio se indican cuando se emplea fijación interna (45). Luego de administrar el sedante y el anestésico general o local, el tratamiento de la fractura comienza con la limpieza y el desbridamiento de la línea de fractura. De esta manera, se eliminan el alimento, los coágulos de sangre y los fragmentos óseos de la fractura; a continuación, la herida se lava por completo con una solución antiséptica diluida (povidona yodada al 0,1%, clorhexidina al 0,05%). La alineación de las superficies oclusales incisivas se emplea como guía durante la reducción de la fractura. Un asistente puede mantener esa alineación de la fractura durante el procedimiento de fijación quirúrgica o mediante el cerclaje conjunto de los incisivos del hueso incisivo y la mandíbula. Las laceraciones y los desgarramientos de la mucosa gingival se pueden suturar, utilizando polipropileno o polidioxanona, en un patrón continuo simple o de puntos en U horizontal, o dejar cicatrizar por segunda intención (45,46,47). En caso de fracturas graves de mal pronóstico y que diezman notablemente el desempeño y la salud del equino, es mejor tomar la difícil decisión de sacrificar el ejemplar.

CONCLUSIONES

Una evaluación detallada de las estructuras anatómicas de la cavidad bucal del equino garantiza un diagnóstico adecuado para efectuar un plan de tratamiento apropiado. Es importante realizar exámenes periódicos de la cavidad oral con el fin de prevenir futuras lesiones y no limitarse a la atención del equino solo cuando manifiesta alguna enfermedad.

Igualmente, se debe concientizar a los dueños de los equinos sobre la necesidad de realizar procedimientos de mantenimiento con el fin de custodiar los tratamientos realizados y advertir posibles enfermedades que inhabiliten el buen desempeño del caballo. Un caballo vive en promedio unos 20 a 25 años, pero si se mantiene una buena salud oral con cuidados periódicos y adecuados, se podría prolongar la vida de este por unos cinco años más.

En equinos que realicen entrenamiento de actividad hípica, salto, rodeo, polo, enduro y adiestramiento, se recomienda al menos dos tratamientos de mantenimiento al año.

Es el momento para que los profesionales de la medicina veterinaria intensifiquen sus conocimientos básicos en materiales dentales, en fisiología, patología oral y rehabilitación, para que se encarguen apropiadamente del mantenimiento y cuidado integral de la cavidad bucal de los equinos.

REFERENCIAS

1. Galloway SS, Easley J. Establishing a scientific basis for equine clinical dentistry. *Vet J.* 2008;178:307-10.
2. Brigham EJ, Duncanson G. An equine dental post-mortem study: 50 cases. *Equine Vet Educ.* 2000;12:59-82.
3. Dixon PM, Dacre I. A review of equine dental disorders. *Vet J.* 2005;169:165-87.
4. Townsend NB, Dixon PM, Barakzai SZ. Evaluation of the long-term oral consequences of equine exodontia in 50 horses. *Vet J.* 2008;178:419-24.
5. Dixon PM. The gross, histological, and ultrastructural anatomy of equine teeth and their relationship to disease. En *Proceedings of the 49th Annual Convention of the American Association of Equine Practitioners.* 2002;48:421-37.
6. Taylor L, Dixon PM. Equine idiopathic cheek teeth fractures: part 2: a practice-based survey of 147 affected horses in Britain and Ireland. *Equine Vet J.* 2007;39:322-6.
7. Floyd, M.R. The modified Triadan system: nomenclature for veterinary dentistry. *J Vet Dent.* 1991;8:18-9.
8. Carmalt JL, Allen AL. Morphology of the occlusal surfaces of premolar and molar teeth as an indicator of age in the horse. *J Vet Dent.* 2008;25:182-8.
9. Huthmann S, Gasse H, Jacob HG, Rohn K, Staszyc C. Biomechanical evaluation of equine masticatory action: position and curvature of equine cheek teeth and age-related changes. *Anat Rec.* 2008;291:565-70.
10. Walmsley IP. Some observations on the value of ageing 5-7 -year-old horses by examination of their incisor teeth. *Equine Vet Educ.* 1993;5:295-298.
11. Dixon PM, Barakzai SZ, Collins NM, Yates J. Equine idiopathic cheek teeth fractures: part 3: a hospital-based survey of 68 referred horses (1999-2005). *Equine Vet J.* 2007;39:327-32.
12. Dixon PM, Barakzai S, Collins N, Yates J. Treatment of equine cheek teeth by mechanical widening of diastemata in 60 horses (2000-2006). *Equine Vet J.* 2008;40:22-8.
13. Dixon PM, Tremaine WH, Pickles K, Kuhns L, Hawe C, McCann J et al. Equine dental disease part 4: a long-term study of 400 cases: apical infections of cheek teeth. *Equine Vet J.* 2000;32:182-94.
14. Simhofer H, Griss R, Zetner K. The use of oral endoscopy for detection of cheek teeth abnormalities in 300 horses. *Vet J.* 2008;178:396-404.
15. Ralston SL, Foster DL, Divers T, Hintz HF. Effect of dental correction on feed digestibility in horses. *Equine Vet J.* 2001;33:390-3.
16. Dacre IT, Kempson S, Dixon PM. Pathological studies of cheek teeth apical infections in the horse: 4. Aetiopathological findings in 41 apically infected mandibular cheek teeth. *Vet J.* 2008;178:341-51.
17. Crabill MR, Schumacher J. Pathophysiology of acquired dental disease of the horse. *Vet Clin North Am.* 1998;14:291-308.
18. Levine DG, Orsini JA, Foster DL, Leitch M, Engiles J. What is your diagnosis? Benign true cementoma (benign cementoblastoma). *J Am Vet Med Assoc.* 2008;233:1063-4.
19. Dacre KJ, Dacre, IT, Dixon PM. Motorised equine dental equipment. *Equine Vet Educ.* 2002;14:263-66.

20. Boyde A, Firth EC. High resolution microscopic survey of third metacarpal articular calcified cartilage and subchondral bone in the juvenile horse: possible implications in chondro-osseous disease. *Microsc Res Tech.* 2008;71:477-88.
21. Tucker RL, Farrell E. Computed tomography and magnetic resonance imaging of the equine head. *Vet Clin North Am Equine Pract.* 2001;17:131-44.
22. Weller R, Livesey L, Maierl J, Nuss K, Bowen IM, Cauvin ER, et al. Comparison of radiography and scintigraphy in the diagnosis of dental disorders in the horse. *Equine Vet J.* 2001;33:49-58.
23. Hawkes CS, Easley J, Barakzai SZ, Dixon PM. Treatment of oromaxillary fistulae in nine standing horses (2002-2006). *Equine Vet J.* 2008;40:546-51.
24. Brosnahan MM, Paradis MR. Assessment of clinical characteristics, management practices, and activities of geriatric horses. *J Am Vet Med Assoc.* 2003;223:99-103.
25. Barakzai SZ, Es C, Milne EM, Dixon P. Ventroaxial luxation of the apex of the corniculate process of the arytenoid cartilage in resting horses during induced swallowing or nasal occlusion. *Vet Surg.* 2007;36:210-3.
26. Simhofer H, Stoian C, Zetner K. A long-term study of apicoectomy and endodontic treatment of apically infected cheek teeth in 12 horses. *Vet J.* 2008;178:411-8.
27. Townsend NB, Dixon PM, Barakzai SZ. Evaluation of the long-term oral consequences of equine exodontia in 50 horses. *Vet J.* 2008;178:419-24.
28. Kirkland KD, Baker GJ, Maretta SM, Eurell JA, Losonsky JM. Effects of ageing on the endodontic system, reserve crown, and roots of equine mandibular cheek teeth. *Am J Vet Res.* 1996;57:31-8.
29. Pérez-Ecija RA, Mendoza FJ, Zafra R, Estepa JC, Aguilera-Tejero E, Mozos E, et al. Clinical, pathological and immunohistochemical features of a pulmonary blastoma in a horse. *Vet Rec.* 2009;7(164):182-3.
30. Shaw DJ, Dacre IT, Dixon PM. Pathological studies of cheek teeth apical infections in the horse: 2. Quantitative measurements in normal equine dentine. *Vet J.* 2008;178:321-32.
31. Tell A, Egenvall A, Lundström T, Wattle O. The prevalence of oral ulceration in Swedish horses when ridden with bit and bridle and when unriden. *Vet J.* 2008;178:405-10.
32. Ramzan PH. The need for chemical restraint while performing routine dental procedures using a full mouth speculum: a retrospective study of 581 examinations. *Equine Vet Educ.* 2002;14:30-2.
33. Greene SK. Equine dental advances. *Vet Clin North Am Equine Pract.* 2001;17:319-34.
34. Scrutchfield WL, Schumacher J. Examination of the oral cavity and routine dental care. *Vet Clin North Am.* 1993;9:123-131.
35. Dixon PM, Andrew R, Brannon H, Burgess R, Gibson A, Little JC, et al. Survey of the provision of prophylactic dental care for horses in Great Britain and Ireland between 1999 and 2002. *Vet Rec.* 2004;155:693-8.
36. Brigham EJ, Duncanson G. Case study of 100 horses presented to an equine dental technician in the UK. *Equine Vet Educ.* 2000;12:63-67.
37. Brown SL, Arkins S, Shaw DJ, Dixon PM. Occlusal angles of cheek teeth in normal horses and horses with dental disease. *Vet Rec.* 2008;162:807-10.
38. Steenkamp G, Olivier-Carstens A, van Heerden WF, Crossley DA, Boy SC. In vitro comparison of three materials as apical sealants of equine premolar and molar teeth. *Equine Vet J.* 2005;37:133-6.
39. DeLorey MS. A retrospective evaluation of 204 diagonal incisor malocclusion corrections in the horse. *J Vet Dent.* 2007;24:145-9.
40. Alexander K, McMillen RG, Easley J. Incisor extraction in a horse by a longitudinal forage technique. *Equine Vet Educ.* 2001;13:179-82.
41. Dixon PM, Dacre I, Dacre K, Tremaine WH, McCann J, Barakzai S. Standing oral extraction of cheek teeth in 100 horses (1998-2003). *Equine Vet J.* 2005;37:105-12.
42. de Mira MC, Ragle CA, Gablehouse KB, Tucker RL. Endoscopic removal of a molariform supernumerary intranasal tooth (heterotopic polyodontia) in a horse. *J Am Vet Med Assoc.* 2007;231:1374-7.
43. Carmalt JL, Barber SM. Periapical curettage: an alternative surgical approach to infected mandibular cheek teeth in horses. *Vet Surg.* 2004;33:267-71.
44. Pritchard MA, Hackett RP, Erb HN. Long term outcome of tooth repulsion in horses: a retrospective study of 61 cases. *Vet Surg.* 1992;2:145-9.
45. Boutros CP, Koenig JB. A combined frontal and maxillary sinus approach for repulsion of the third maxillary molar in a horse. *Can Vet J.* 2001;42:286-8.
46. Vlamincck LE, Huys L, Maes D, Steenhaut ML, Gasthuys F. Use of a synthetic bone substitute to retard molariform tooth drift after maxillary tooth loss in ponies. *Vet Surg.* 2006;35:589-95.
47. Hague BA, Honnas, CM, 1998. Traumatic dental disease and soft tissue injuries of the oral cavity. *Vet Clin North Am.* 1998;14:333-47.

Volver a: [Producción equina en general](#)